Lesson 3

肺がん

外科医長
山本 盛雄
消化器一般外科、呼吸器外科医学博士。

はじめに

肺がんが日本人の癌死の第一位となって久しく、2009年以降の肺がん死は年間約7万人以上となり、肺がん治療の確立が急務となっています。最近の新規抗がん剤や分子標的治療薬による臨床試験の結果、肺がんの診断から治療への流れが大きく変化しようとしています。

肺がんのタイプで治療が変わる？

肺がんの治療決定は、肺がんのタイプによって大きく2つに分けられます。組織のタイプによって小細胞肺がんと非小細胞肺がん（腺がん・扁平上皮がん・大細胞がん）に分けられます。その理由は、小細胞がんは抗がん剤や放射線治療に対する効果が高いことより手術の適応がほとんどありません。一方、非小細胞がんは病期（転移など）が進んでいなければ手術治療を行うことが多いからです。

【肺がん検診これまでと同じでいいの？】

肺がん検診といえば胸部レントゲンで、現在でも市の肺がん検診といえば胸部レントゲンです。実は胸部レントゲンでは発見できない肺がんもあり、また胸部レントゲンで確認できた時には既に進行していて手遅れといった場合がよくあります。2010年11月に米国にて行われた低線量CTと胸部レントゲンとの肺がん検診の大規模な比較試験の結果が公表されました。CT検診群の肺がんによる死亡率が胸部レントゲン検診群の肺がん死亡率に比較して20.3%低下したという結果でした。ということで、低線量CTによる肺がん検診をどのような実用的システムとして普及させるのか、今後の課題として関心をそそられています。

肺がんに対する縮小手術

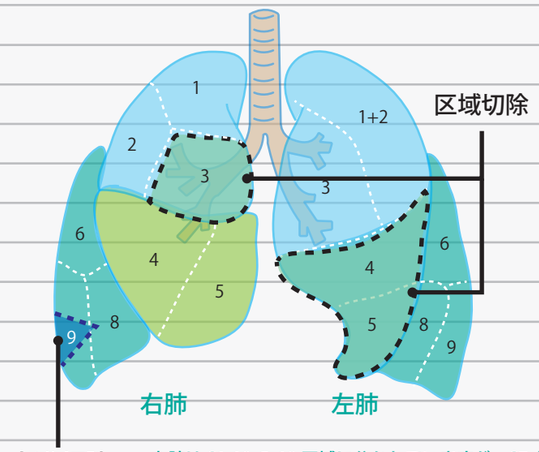

右肺はS1-10の10区域に分かれていますが、S7とS10は背後に位置しています。左肺はS1+2,3,4,5,6,8,9,10の8区域に分かれていてS7はありません（S10は背後）。

【肺がんの手術とは】

現在の標準術式は肺葉切除＋縦隔リンパ節郭清（リンパ節も含めその周囲組織を一塊に切除すること）です。その中には早期肺がんも多く含まれ、標準手術は『切りすぎ』であることも少なくはないです。特に高知県東部地区の肺がん患者さんは、70-80代の患者さんが多く、肺機能の温存を考えれば早期肺がんの場合は縮小手術（肺区域切除や肺部分切除など）も良い適応であると考えられます。

おわりに

非小細胞肺がんの治療は外科放射線といった局所治療と分子標的治療薬や抗がん剤などの全身治療のさまざまな組み合わせにより、治療成績は着実に進歩しています。しかし早期発見・早期治療がやはり肺がんの完治に繋がりますので、定期的なCT検診をお勧めします。

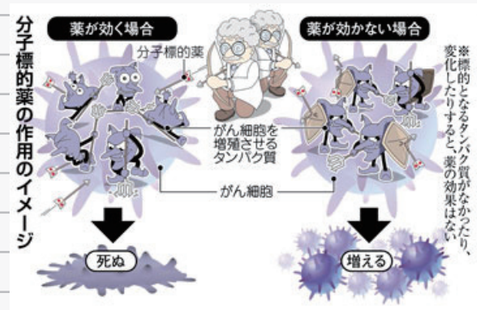

Lesson 4

乳がん

病院長
前田 博教
専門領域は消化器一般外科・乳腺外科。日本外科学会認定医・専門医、医学博士。

40歳代になると乳がんに注意！

乳がんは30代後半から増えはじめ、40代後半でピークに達します。乳がんの症状には、乳房のしこりだけでなく、皮膚のえくぼや乳頭からの血性分泌などがあります。意外にも痛みを伴うことは少ないです。

乳がんの診断にはマンモグラフィとエコーがまず行われ、そこで疑わしい場合には吸引細胞診や針生検などで確定診断を行います。

乳がんの治療では、手術・放射線・薬物療法を組み合わせて患者さんに最も合った治療を行ないます。乳房部分切除術（図）は、がんを含めた乳房の一部を切除する方法で「乳房温存手術」とも呼ばれます。通常手術後に放射線照射を行い、残された乳房の中での再発を防ぎます。がんの拡がりが広い場合には、乳房切除術（いわゆる全摘手術）が選択されます。また腋窩（わきの下）のリンパ節転移が疑われる場合などに、腋窩リンパ節の切除が行われますが、この場合の合併症として、手術をした側の腕にむくみ（リンパ節浮腫）や痛みが起きることがあります。

図：乳房部分切除術

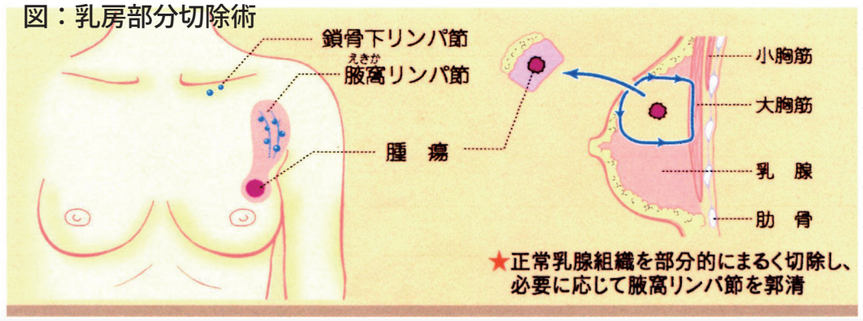

センチネルリンパ節生検をあき総合病院でも実施。

腋窩リンパ節への転移がないかどうかを調べることで、転移がない場合の腋窩リンパ節切除を省略する検査がセンチネルリンパ節生検です。がんの近くに色素を注射した後に乳がんからのリンパの流れが最初に到達するリンパ節を見つけます。見つけたセンチネルリンパ節を手術中に調べて、転移がないときには腋窩リンパ節切除は行いません。県立あき総合病院でも平成25年からセンチネルリンパ節生検を開始し、より安全で負担の少ない手術が行えるようになっています。また患者さんのQOLを考慮して、乳房再建手術も可能です。

乳がんの薬物療法には内分泌療法、抗がん剤治療、分子標的治療の3つがあります。女性ホルモンが影響するタイプの乳がんでは内分泌療法が期待できます。抗がん剤治療は、進行度が高い場合の再発予防などで行われます。白血球の減少や吐き気、脱毛などの副作用が現れますが、現在は副作用を軽減する薬も効果的です。分子標的治療では、乳がん細胞が持つHER2と呼ばれるタンパク質をねらい撃ちした治療法が開発され、治療に効果を上げています。

乳がんでは新しい治療法が開発されてきています。患者さんの症状に合った方法で、しかも患者さんの生活の質を保ちながら治療を受けていただく事が大切だと考えています。
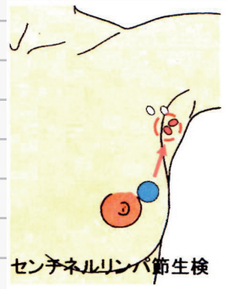
図：センチネルリンパ節生検